EXPOSÉ

DE LA

THÉORIE DU PLACENTA PRÆVIA.

PAR

ROBERT BARNES,
M.D. Lond., F.R.C.P. Lond.
PRÉSIDENT D'HONNEUR DE LA SOCIÉTÉ GYNÉCOLOGIQUE BRITANNIQUE
ET PRÉSIDENT D'HONNEUR DU CONGRÈS INTERNATIONAL
DE GYNÉCOLOGIE ET D'OBSTÉTRIQUE. Bruxelles -1892-

LONDON:
J. W. KOLCKMANN, 2 LANGHAM PLACE, W.
1892

PRESENTED BY

The Author

Presented to the Medical Soc. London by the author

EXPOSÉ

DE LA

THÉORIE DU PLACENTA PRÆVIA.

PAR

ROBERT BARNES,

M.D. Lond., F.R.C.P. Lond.

PRÉSIDENT D'HONNEUR DE LA SOCIÉTÉ GYNÉCOLOGIQUE BRITANNIQUE
ET PRÉSIDENT D'HONNEUR DU CONGRÈS INTERNATIONAL
DE GYNÉCOLOGIE ET D'OBSTÉTRIQUE.

LONDON:

J. W. KOLCKMANN, 2 LANGHAM PLACE, W.

1892.

Digitized by the Internet Archive
in 2019 with funding from
Wellcome Library

https://archive.org/details/b30799144

EXPOSÉ DE LA THÉORIE DU PLACENTA PRÆVIA.

C'EST en 1847 * que j'ai publié le premier aperçu de ma théorie de Placenta Prævia. En 1857 dans mes "Lettsomian Lectures" devant la Société Médicale de Londres, j'ai expliqué et illustré avec plus de précision et de preuves cliniques la physiologie et les causes des dangers qui se rattachent à cette complication; et j'ai tiré de cette démonstration les principes thérapeutiques qui en sont la conséquence logique.

Cette théorie est exposée presqu'à vue dans le dessin (Fig. I). En étudiant ce dessin on voit que l'utérus est divisé en trois zones :

1. la supérieure ou zone du fond.
2. l'équatoriale ou celle du milieu.
3. et l'inférieure.

La zone supérieure est separée de l'équatoriale par une ligne imaginaire (ligne 1, 2) qu'on peut appeler le cercle polaire supérieur. Cette ligne, il est vrai, n'a pas été démontrée anatomiquement. Mais elle sert à marquer une distinction, que je crois réelle, entre les qualités des zones supérieure et équatoriale dans leurs relations à l'attachement placentaire et à l'hémorrhagie.

La zone équatoriale est separée de la zone inférieure, ou autrement dit segment utérin inférieur, par la ligne (3, 4). Cette ligne est la ligne de démarcation de Barnes, "*Barnes' boundary-line*" (1847, 1857). C'est la ligne dite *os interne de Braune* en 1872, ligne qui devint l'anneau de Bandl en 1876, et plus tard l'anneau constricteur de Schrœder. On pourrait aussi l'appeler le cercle polaire inférieur.

La zone supérieure (z. s.) est le siège du placenta fondal; c'est la région d'attachement la plus sûre. La zone équatoriale (z. e.) est le siège du placenta latéral ou équatoriale. Le placenta

---

* *Lancet*, 1847.

latéral peut donner lieu à cette forme d'hémorrhagie qu'on appelle accidentelle ; mais on peut cependant regarder la zone équatoriale comme un siège d'attachement assez sûr et normal. Cette sécurité est encore plus grande lorsque le placenta est attaché en partie dans la zone supérieure, et en partie dans la zone équatoriale. Le danger commence lorsque le placenta s'attache en partie dans la zone inférieure, ce qui constitue le *placenta prævia partiel.* La partie de placenta qui empiète sur la zone inférieure (z. i.) est sujette à la séparation prématurée. Le placenta prævia complet, autrement dit, *placenta prævia centralis*, se trouve lorsque le placenta entier, ou la plus grande partie, est attaché dans la zone inférieure, et couvre l'orifice interne.

Dans ce dernier cas la gestation serait, à justement parler, une *gestation ectopique* (ou hors de place), puisque l'œuf, ou une partie importante, est développé dans la zone inférieure de l'utérus, région qui n'est pas désignée par la Nature à cette fonction.

La ligne courbe tracée dans la zone inférieure marque la position occupée par la tête fœtale. La ligne de démarcation (3, 4) correspond presqu' exactement avec l'équateur de la tête fœtale, et souvent elle correspond à peu-près avec l'entrée du bassin.

Bandl a je crois exagéré les différences anatomiques entre les régions équatoriale et inférieure de la matrice. Dans les pièces que j'ai examinées la musculature est continue, la paroi, avant le travail, n'étant pas sensiblement plus mince dans la zone inférieure. Quelquefois, sous la distension entrainée par le passage de la tête, la zone inférieure et le col peuvent être amincis au degré qu'il représente.

Je ne tâcherai pas ici de discuter en détail toutes les théories qui ont été émises sur la cause de l'hémorrhagie. Je ne ferai qu'indiquer brièvement quelques unes des conclusions, plus ou moins provisoires, auxquelles je suis arrivées. Il y a deux propositions fondamentales qui ne sont plus disputées.

1. L'hémorrhagie vient des vaisseaux utérins.

2. Ces vaisseaux sont déchirés par la séparation du placenta de son attachement à l'utérus.

Ce qui est difficile c'est de démontrer la cause de ce détachement prematuré. Est-ce la contraction de l'utérus qui amène une telle diminution de sa surface que le placenta n'est pas en mesure de la suivre? Si cette diminution de surface de la paroi utérine en est la cause, il faut nécessairement admettre qu'il y a contraction utérine active. C'est la conclusion généralement acceptée. Et sans doute cette contraction a lieu quelquefois. Mais quand il y a contraction suffisante à détacher le placenta, il est probable

qu'il y aura peu d'hémorrhagie. C'est possible que le mouvement péristaltique de la paroi utérine puisse quelquefois outrepasser la limite normale, et alors une contraction suffisante à détacher le placenta pourrait arriver. C'est possible encore qu'une contraction utérine plus active, même spasmodique, puisse s'établir. Mais c'est un fait acquis par l'observation clinique que dans beaucoup de cas l'hémorrhagie précède toute contraction utérine réalisable. L'hémorrhagie commence souvent lorsque la femme est endormie. Elle est éveillée, non pas par la douleur, mais par l'écoulement de sang. L'époque la plus commune est une période menstruelle. À cette période une condition active se présente ; c'est la haute tension vasculaire. Cette tension agit sur les vaisseaux de l'utérus et du placenta avec une force spéciale. Elle dispose à la rupture de ces vaisseaux. Et cette rupture se fait dans le lieu de moindre résistance, c'est-à-dire, dans les vaisseaux qui unissent l'utérus et le placenta.

Un autre facteur ne doit pas étre négligé. La construction cellulaire du placenta favorise l'accumulation de sang. Les artères utérins continuent d'y projeter le sang ; tandis que le retour par les sinus ne peut marcher avec. Ainsi le placenta, rapidement distendu, acquiert une surface plus étendue que celle de la paroi utérine correspondante. Assez souvent il arrive que la distension du placenta est telle que son tissu caverneux se déchire, et il y a épanchement dans le corps de l'organe. Ainsi la masse du placenta, subitement grossie outre mesure, se détache de l'utérus. Ce procès n'entraine pas de rigueur au commencement, contraction de l'utérus. Il est probable, cependant, que la contraction s'établira sous l'influence de l'irritation réflexe. Mais cela n'arrive pas toujours, au moins à un degré appréciable. Comment alors, expliquer la fréquente persistance de l'hémorrhagie ? Tout simplement parceque la contraction n'a pas lieu.

L'espèce de contraction qui prédomine dans la zone ou segment inférieur est la rétraction. Les fibres musculaires longitudinales s'étendent de la zone équatoriale dans les parois de la zone inférieure, même jusque dans le col et le vagin. Se contractant, ils raccourcissent la zone inférieure, ouvrent le col, et ainsi, aidant la force expulsive du corps de l'utérus et des muscles de l'abdomen, ils canalisent le passage, et forcent le fœtus à travers. Quand cette rétraction est arrêtée il y a hémorrhagie ; quand la rétraction marche bien l'hémorrhagie est arrêtée. Un obstacle qui empêche la rétraction efficace, est l'adhérence partielle du placenta. Détachez cette partie, et très-souvent pourvu que les forces du système ne soient pas trop réduites, une rétraction efficace s'établira. C'est ce qu'enseigne l'observation clinique directe, c'est-à-dire, à ceux qui sont doués de la foi qui donne le courage

d'observer, qui ne traversent point aveuglément la Nature, en se précipitant dans la méthode brutale: "l'accouchement forcé." Ceux qui coupent court l'ordre naturel d'un procès physiologique ne sont pas en droit de-porter témoignage contre ceux qui ont observé le procès dans son entièreté.

Il y a encore un état du placenta qui favorise le détachement spontané. C'est toute altération de son tissu, provenant ou de l'induration, de dégéneration graisseuse ou d'autres conditions qui détruisent son homogénéité normale. Et il faut se rappeler que le lambeau de placenta qui envahit la zone inférieure est spécialement sujet à ces altérations.

J'ai promulgué encore une théorie de la cause du détachement prématuré et d'hémorrhagie. Le placenta s'élargissant plus rapidement que la surface correspondante de l'utérus, pousse au-delà de cette surface; d'ou suit le détachement. Cette théorie a suscité l'objection qu'elle manque de preuves. C'est vrai qu'il n'y a pas de preuve directe. Mais nier n'est pas réfuter. Et l'argument tiré de l'analogie avec l'histoire de la gestation ectopique tubaire est très-forte. Dans ces cas la cause principale de la rupture du sac et de l'hémorrhagie se trouve dans l'incapacité du sac de croitre assez vite pour suivre l'aggrandissement rapide de l'œuf vers le troisième mois de la gestation. Le sac se rompt et il y a épanchement de sang. Or, j'ai demontré que le placenta prævia est une variété de gestation ectopique. Donc la déduction que les deux procès sont pareils est légitime.

Résumé Physiologique et Thérapeutique.

Le cas se résume dans les propositions suivantes:

1. L'hémorrhagie coule principalement de la surface dénudée de l'utérus, et elle est artérielle. (Simpson croyait qu'elle provenait du placenta).

2. Dans le cours de beaucoup d'accouchements, il y a une époque quand l'hémorrhagie cesse spontanément. Le dogme ancien voulait que l'hémorrhagie fût inévitable, et devait nécessairement continuer jusqu'à la délivrance. Ce dogme gouverne même aujourd'hui la pratique de beaucoup de médecins, les poussant à un traitement téméraire.

3. Cet arrêt spontané ne dépend pas du détachement total du placenta, ni de la mort du fœtus, ni de syncope de la mère, ni de pression sur le segment inférieur de la matrice dénudé de placenta quoiqu'une ou plusieurs de ces conditions puissent favoriser cet

Les conditions constantes de cet arrêt physiologique sont:

la contraction de l'utérus, soit active ou tonique, la thrombose, ou coagulation du sang dans les orifices des vaisseaux.

5. L'arrêt physiologique de l'hémorrhagie n'est ni permanent ni sûr avant que la partie du placenta qui était attachée dans la zone inférieure est entièrement séparée, vu que c'ést cette partie qui est sujette a être détachée pendant la dilatation du segment inférieur de l'utérus au point qui est nécessaire pour le passage du fœtus. La limite d'attachement dangereux du placenta correspond à l'équateur de la tête de l'enfant (v. fig. I, 3, 4). En dessous de cette limite, le segment inférieur doit nécessairement se dilater ; au-dessus de cette limite, l'attachement du placenta est normal, et il n'y a nul bésoin que dilatation du corps de l'utérus aie lieu. Au contraire cette partie de l'organe se contracte pour chasser l'enfant dans la zone inférieure, qui subit canalisation continuée jusque dans le col et le vagin.

Cette ligne de démarcation (cette *boundary-line*), qui m'a été révélée par l'observation clinique rigoureuse, et par l'étude physiologique, a été récemment le sujet d'études anatomiques par plusieurs médecins. Le dessin étale cette histoire d'une façon graphique. Ma "*boundary-line*" décrite en 1847–57, et bien de fois depuis ces dates, devint l'os internum de Braune en 1872, l'anneau de Bandl en 1876, et plus tard la limite inférieure de la partie contractile de l'utérus de Spiegelberg, et l'anneau de contraction de Schrœder. Je crois avoir le droit d'en réclamer la découverte, si la priorité porte un titre légitime. Mais je vais plus loin ; et je déclare que les auteurs que je viens de nommer et bien d'autres, tout en réalisant ce fait capital qu'il existe une ligne de démarcation précise, et qu'ils y aient affiché leur noms ont manqué d'en saisir la pleine signification. Pour eux l'anatomie reste sans physiologie et sans thérapeutique rationnelle. Elle reste stérile.

Ou a essayé d'indiquer l'étendue de la zone inférieure en mesurant la distance de l'orifice interne à la ligne de démarcation (la boundary-line). Ces tentatives sont fondées sur la supposition erronée que tous les cas se ressemblent. L'utérus et la présentation fœtale varient dans leur proportions absolues et relatives, selon le développment de l'utérus et la grandeur du fœtus. La prétension de fixer une ligne de démarcation à l'aide du compas ou autre instrument à mesurer est absurde. Ma description est basée sur l'observation de cas de gestation à terme, et le mesurage de têtes fœtales à l'équateur. La vraie limite se trouve à la hauteur, c'est à dire à la distance, du col de l'utérus, à l'équateur de la tête fœtale. Tracez un cercle à cette hauteur et vous aurez la *boundary-line*. (v. fig. I, 3, 4).

6. Lorsque ce degré de détachement a été atteint, soit par la

nature, soit par l'art, il n'y a pas de raison physiologique pour que détachement plus étendu se fasse, ou que l'hémorrhagie persiste, c'est-à-dire avant l'expulsion de l'enfant. Alors et pas plus tôt le reste du placenta qui est attaché aux zones équatoriale et supérieure, est détaché et rejeté, comme dans le travail normal. Cette persistence de l'adhérence entre cette partie du placenta et l'utérus suffit, pour la plupart, pour la préservation de l'enfant. C'est principalement dans les cas extrêmes de placenta prævia central, dans lesquels le placenta adhère en grande partie ou entièrement dans la zone inférieure ; ou, lorsque, ce qui arrive assez souvent, le travail se déclare prématurément, que la vie de l'enfant est menacée.

7. L'adhérence du placenta au-dessus de l'os internum empêche la dilatation ordonnée du col ; et, conséquemment, pendant la persistence de cette adhérence, le cours ordinaire du travail est entravé ou désordonné.

8. Les tissus de l'utérus, surtout ceux du col, sont spécialement exposés aux meurtrissures ; et l'inflammation et la pyohémie sont tres aptes à suivre l'accouchement. C'est justement dans le dessin d'éviter cette meurtrissure et inflammation que la nature plante le placenta dans les zones supérieures.

La Conduite a tenir devant le Placenta Prævia.

La thérapeutique dictée logiquement par les conditions physiologiques exposées, est indiquée dans les propositions suivantes.

1. La plus forte hémorrhagie a souvent lieu au commencement du travail, et souvent même avant aucun signe clair de travail, et cela survient pour la plupart a une époque à laquelle la menstruation serait attendue. Le col est toujours, à cause de la proximité du siège du placenta, très-vasculaire, et parfois aussi très-rigide. Toute tentative de forcer la main à travers le col à cet étage, dans le but de détacher le placenta en totalité, ou d'extraire l'enfant, ne peut se faire qu'au risque de déchirer ou de contusionner la matrice. L'extraction de l'enfant à travers le col, quand même il n'a pas été nécessaire de passer la main dans l'utérus est un procédé qui n'offre qu'une mauvaise chance pour l'enfant, et qui est plein de danger pour la mère. D'où l'indication est de suivre une ligne de traitement aussi éloignée de violence et de précipitation que possible.

2. Le détachement complet du placenta n'est pas nécessaire ; et on ne peut pas s'y fier pour arrêter l'hémorrhagie. Après ma démonstration de ce point Simpson même je crois le rejeta ; et je ne pense pas que personne à présent le conseille.

3. Puisque la dilatation de la portion cervicale doit nécessairement se faire pour livrer passage á l'enfant, et puisque dans le premier étage de cette dilatation nécessaire, l'hémorrhagie peut arriver, l'indication est d'avancer cet étage autant que possible, évitant toujours violence et précipitation.

4. Dans les cas où le travail fait signe de commencer, hémorrhagie étant forte, tandis que l'orifice interne est encore fermé, l'arrêt de l'hémorrhagie et la dilatation de l'orifice pourront être accélérés par la rupture des membranes et l'emploi de tentes.

5. Puis qu'une présentation de travers, ou autre position mauvaise pourrait entraver ou arrêter les contractions régulières de l'utérus, contractions qui sont nécessaires pour arrêter l'hémorrhagie, il est le plus souvent désirable de délivrer aussi tôt que la condition de l'orifice utérin le permettra. C'est maintenant qu'arrive l'occasion pour la version bi-polaire.

6. Dans quelques cas le simple usage des moyens qui excitent la contraction de l'utérus, tels que la rupture des membranes ou l'emploi du galvanisme, suffisent pour arrêter l'hémorrhagie.

7. Dans quelques cas dans lesquels ou trouve que l'orifice utérin est ouvert jusqu'à un diamètre de 4 centimètres, et qu'on trouve le placenta détaché de la zone inférieure, l'hémorrhagie ayant cessé, il n'est pas nécessaire d'interrompre le cours du travail, qui est devenu normal. C'est rarement que l'hémorrhagie persiste après complète canalisation du passage.

8. Au moment critique, quand le détachement total du placenta ou l'accouchement forcé est dangereux ou impraticable, l'introduction de l'index à travers le col, et la séparation artificielle de cette portion du placenta qui est adhérente dans la zone inférieure, est à la fois praticable et exempte de danger. Ce procédé est dépeint dans la figure II, qui représente la surface fœtale d'un placenta d'après nature. Le lambeau en bas est placenta prævia. Le sillon ombré correspond exactement à la ligne de démarcation (boundary-line) ligne que l'index est justement à même d'atteindre. Le lambeau correspond à la zone inférieure de l'utérus. Il porte l'empreinte de la tête fœtale qui reposait dessus. J'ai introduit l'index pour montrer comment on le fait couler en arrière du lambeau prævial afin de le détacher jusqu'à la ligne de démarcation. C'est intéressant de remarquer que la portée de l'index est justement ce qu'il faut pour atteindre et circuler autour de l'équateur de la tête fœtale, cercle que est identique avec celui de la ligne de démarcation.

9. Le détachement artificiel de cette portion du placenta qui adhère dans la zone inférieure débarrasse à l'instant l'orifice interne de ces adhérences qui entravent sa dilatation régulière ; et encore, en facilitant la contraction régulière de ce segment de l'utérus, il

favorise l'arrêt de l'hémorrhagie, et change un travail, compliqué de placenta prævia, en travail naturel.

10. L'utérus imparfaitement developpé, plus ou moins paralysé par la perte de sang, ne possède pas toujours cette action vigoureuse qui est nécessaire pour l'achèvement de l'accouchement. Il devient nécessaire d'aider la canalisation en dilatant le col artificiellement. Cette dilatation s'accomplit promptement et avec sûreté par le moyen de mon dilatateur hydrostatique (Barnes' bag). Cet instrument est depuis longtemps d'usage général ; et le témoignage à son efficacité est concluant.

11. Dilatation suffisante étant gagnée, on peut s'il est désirable, accélérer l'accouchement à l'aide du forceps, par la version, ou par l'embryotomie, selon l'indication dictée par la condition de l'enfant et du bassin. Et je crois devoir insister, dans le cas de présentation de la tête, sur l'avantage du forceps. C'est le moyen le plus en accord avec la nature. C'est mieux pour la mère, et donne la meilleure chance à l'enfant. Et si les circonstances demandent la version, j'insiste sur l'importance, le corps de l'enfant étant sorti, de tirer la tête par le forceps, s'il arrive quelque difficulté ou retard dans le passage de la tête sous la traction manuelle. Le forceps, ainsi appliqué, garantit le cou de l'enfant de la constriction que causerait l'imparfaite dilatation du col. La traction exercée sur la tête en facilite la moulure, et amoindrit traction du cou. On doit aussi avoir soin d'observer la traction axiale, chose assez facile avec le forceps, et très difficile en tirant sur le corps. Entre mes mains ce procédé a contribué materiellement à sauver l'enfant.

Un mot sur, la méthode dite de Braxton Hicks récemment préconisée, qui consiste essentiellement dans la version bi-manuelle à laquelle j'ai donné le nom, bi-polaire. Plusieurs objections surgissent contra la méthode et contre la désignation qu'on lui a donné. Tout d'abord il n'y a rien de nouveau dans l'usage des deux mains de sorte à agir sur les deux pôles de l'enfant pour pratiquer la version. De tous temps l'on s'en est servi ; et je ne puis me souvenir du temps quand j'ai fait autrement. Simpson l'a décrit il y a bien longtemps. Et quant à l'application de la version au traitement du placenta prævia, il faut tout d'abord réfléchir que d'avoir recours à la version quand le fœtus se présente par la tête est agir contre nature. Si l'on prétend que par ce moyen on peut dilater le col en tirant sur les jambes et le corps de l'enfant ; et que la tête ou autre partie de l'enfant s'appuyant sur la zone inférieure comprime la surface saignante, la réponse est évidente. Ces deux bouts sont bien mieux atteints d'abord par le dilatateur hydrostatique, et ensuite par le forceps, se réservant la version si le forceps ne réussit pas. La version exige plus de

force, ce qui nuit à la femme, et diminue sensiblement la chance de vie de l'enfant. En somme, l'accouchement par cette méthode est simplement *l'accouchement forcé mitigé ou adouci.*

Les fauteurs de cette méthode s'appuient, non sans raison, sur des succès obtenus pour la mère. Ils ne peuvent guère se vanter de leur soins pour le salut de l'enfant. Une critique juste basée sur l'observation clinique et la physiologie donne lieu de croire que quelquefois au moins, l'introduction de deux doigts ou de la main à travers le col pour saisir les pieds de l'enfant entraine le détachement du lambeau placenta prævia, et qu'ainsi l'opérateur, croyant pratiquer la version simple, a en même temps pratiqué la méthode physiologique que je recommande.

La critique suivante de Ludwig Müller dans son ouvrage sur le Placenta Prævia (1877) reste, avec peu d'exceptions, remarquablement exacte: "Smellie, dit-il, ne suivit aucune méthode exclusivement, mais agissait selon les indications du cas en main. En ceci il fit un pas en avant, qui le met au-dessus de tous ses prédécesseurs, et aussi de beaucoup de ses successeurs."

Une erreur capitale qui détruit toute confiance dans l'enseignement et la pratique de beaucoup d'auteurs, c'est de préconiser la manœuvre qu'ils affectent le plus comme le seul et suffisant traitement du placenta prævia. S'il avaient saisi la vraie théorie, et s'ils avaient la foi qui porte à l'action, ils auraient compris qu'il n'existe pas une seule méthode de traitement; mais qu'il y a plusieurs opérations auxquelles ou fait successivement appel selon le progrès du travail, et les conditions spéciales du cas en main.

Tout en admettant franchement que nôtre premier devoir est de sauver la mère, j'insiste sur la loi corrélative qu'il ne nous est pas permis de sacrifier l'enfant dans ce but, sans pleine preuve que ce n'est qu'à ce prix que la mère peut être sauvée. Les cas dans lesquels les deux vies sont censées se tenir dans une position antagonistique disparaissent devant les lumières de la science et de l'art modernes. Et jamais n'est cette proposition plus vraie que dans le traitement du placenta prævia. Des hécatombes d'enfants ont été sacrifiés sur l'autel de fausses théories. Ma propre expérience donne 33% d'enfants nés vivants; et avec cela plus de mères ont été sauvées que par d'autres méthodes.

On doit se rappeler que dans beaucoup des cas dans lesquels le secours du médecin est réclamé, la gestation n'est pas à terme. Il s'agit donc d'un utérus pas mûr, imparfaitement developpé. Un tel utérus ne se dilate pas toujours facilement; il y a rigidité, c'est-à-dire, que l'accouchement forcé, entraine probablement le

contusionnement, même le déchirement. C'est vrai que l'enfant à extraire est plus petit, mais le danger est cependant très réel.

Une raison sur laquelle les fauteurs de l'accouchement forcé adouci s'appuient est que les risques d'infection ou pyohémie sont amoindries. Cette prétension est très-contestable. Qu'est ce qui arrive quand l'accouchement est forcé? La meurtrissure, le contusionnement, les blessures des tissus gonflés, vasculaires outre mesure, et plus ou moins rigides, menacent et se rencontrent souvent même entre des mains habiles. D. Davis, Naegele, et Collins et bien d'autres ont constaté ces accidents. Et ces malheurs mènent souvent á la pyohémie. C'est aussi mon expérience.

Comment éloigner ou diminuer le danger de telles lésions? N'est-il pas évident qu'il faut éviter toute force dans la dilatation du col, et dans l'extraction du fœtus, deux choses très-difficiles à réaliser quand on a recours dans les premiers temps du travail à l'accouchement par la version. N'est-il pas évident aussi que ce danger est réduit au minimum lorsqu'on suit les règles que je conseille, une desquelles est d'effectuer la dilatation doucement par le moyen de mon dilatateur hydrostatique, et de mener l'enfant par le forceps s'il présente par la tête. Ainsi, encore le salut de la mère marche avec le salut de l'enfant.

Tout d'abord ou doit se rappeler que toutes les méthodes rapides ou forcées sont pleines de danger pour l'enfant. Suivant la pratique de Sir J. Simpson, et de la plupart de ses prédecesseurs et contemporains, ceux qui préconisent ces méthodes hâtives sont tellement convaincus de l'extrême péril de l'enfant, qu'ils le mettant hors de considération, bien contents s'il réussissent à sauver la mère.

Je ne m'arrêterai pas pour discuter au long les erreurs qui embrouillent cet argument. Je me borne à constater comme le résultat d'une grande expérience clinique, et d'analyses statistiques soignés, que les méthodes qui sont les plus heureuses l'égard de la mère, sont précisément celles qui souvent offrent la meilleure chance à l'enfant. Ici, comme dans tant d'autres des grands problèmes cliniques de l'obstetrique, le principe dominant doit être de chercher une solution qui promet la plus grande sécurité pour mère et enfant, ne condamnant ni l'un ni l'autre.

Pour résumer : Les mesures qui viennent successivement en requête sont :

1. Rupture du sac de l'amnios, qui dispose l'utérus a contracter.

2. L'ajustement d'un fort bandage sur le ventre.

3. Un tampon peut être introduit pour gagner un peu de temps ; mais il ne faut par s'y fier. Surveillez, observez avec vigilance.

4. Détachez tout placenta qui adhère dans la zone inférieure. et surveillez tonjours. S'il n'y a pas d'hémorrhagie, attendez un peu. L'utérus fera peut être sa besogne. Ceci manquant, dilatez le col par le dilatateur hydrostatique. Attendez et surveillez. Si les forces naturelles font défaut on a recours au forceps qui donne la meilleure chance à l'enfant, ou en dernier ressort passez à la version.

5. Éviter, tant que possible, tout ce qui dispose à la septicémie. Il y a quatre facteurs qui y disposent. *a.* Le contusionnement et autre lésions de l'utérus ; *b.* la rétention dans l'utérus de restes de placenta, de membranes, ou de caillots ; *c.* défaut de contraction de l'utérus ; *d.* activité d'absorption, renforcée par la perte de sang. Toutes ces causes sont réduites au minimum en suivant les principes thérapeutiques qui précèdent. Mais il y a encore des précautions spéciales. Après la délivrance, examinez le placenta avec soin pour voir s'il est entier. Si l'utérus ne se contracte pas bien, et si du sang coule surtout, injectez de l'eau chaude à 45° C. en y ajoutant un peu d'iode ou d'acide phénique, ou bien si l'hémorrhagie persiste du perchlorure de fer. Il est de plus utile de répéter les injections utérines tous les jours pendant une semaine. L'activité d'absorption indique l'usage d'un régime généreux.

Suivant cette ligne de procédés, nous suivons strictement la loi de la physiologie. Nous ne forçons pas la nature, nous l'obéissons. La littérature médicale fourmille d'exemples probants de la justesse de ces préceptes.

En somme je crois avoir démontré la liaison intime, intégrale, qui existe entre l'anatomie, la physiologie et la thérapeutique, loi qu'on ne peut violer sans tomber dans le désastre. C'est sur cette loi de solidarité que repose ma theórie et ma pratique ; et je puis ajouter mon succès clinique.

Voici la devise que je porte : " Plus fait douceur que violence."

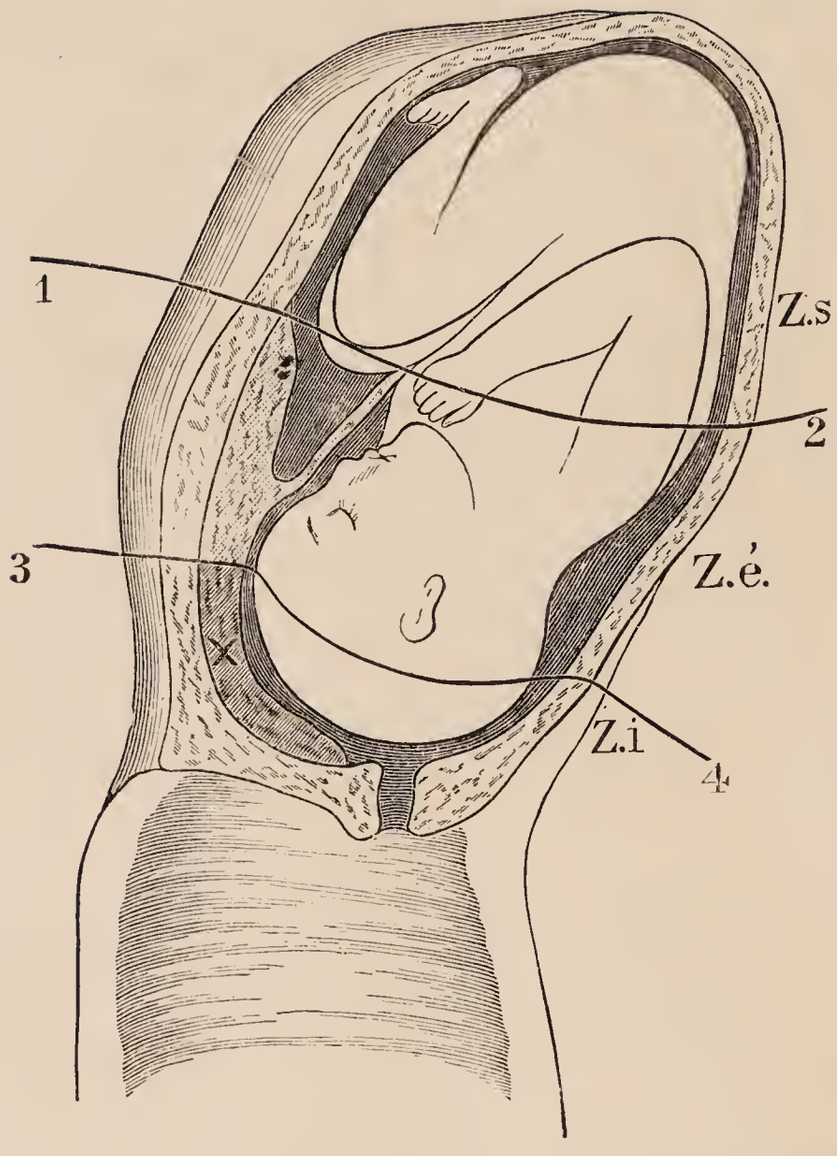

FIG. I.—Représente un placenta prævia partiel. La matrice est divisée en trois zones par deux lignes : Ainsi, 1, 2, est la ligne qui marque la borne entre Z.s et Z.é la zone supérieure et la zone équatoriale ; 3, 4, est la ligne (" Barnes' boundary-line ") qui marque la borne entre la zone équatoriale, Z.é, et la zone inférieure Z.i. X est le lambeau prævial du placenta, sur lequel repose la tête.

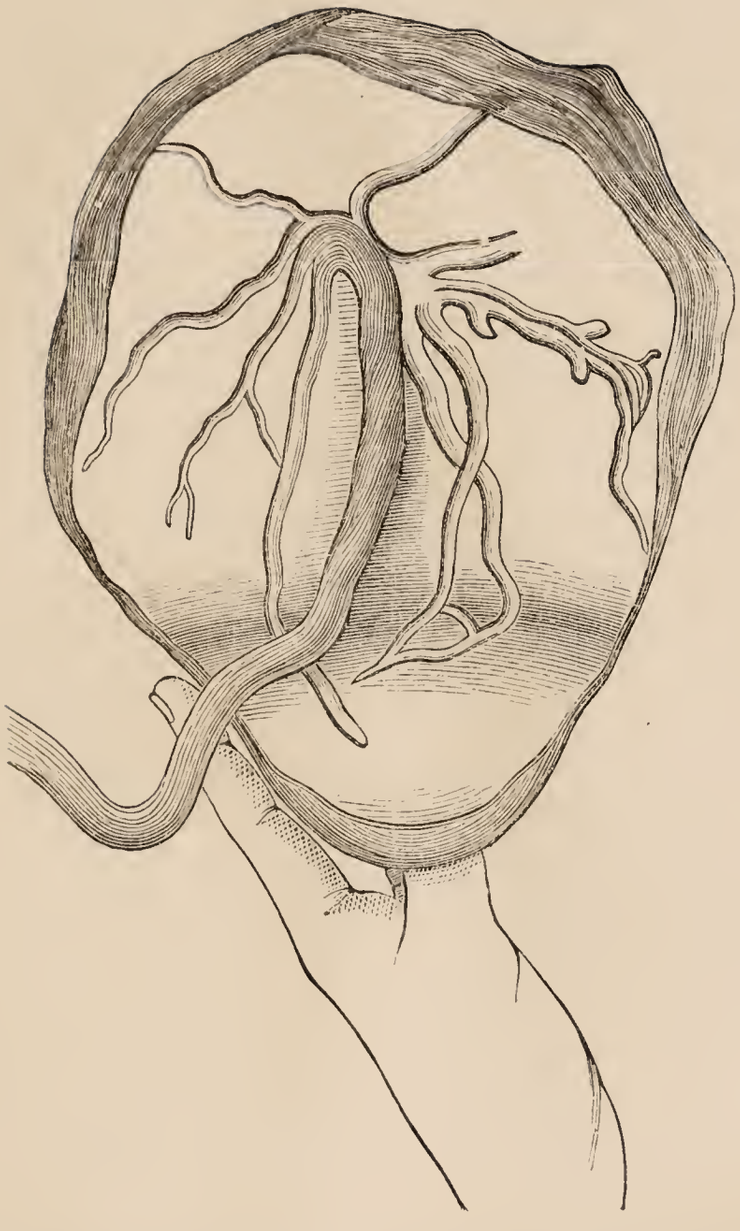

FIG. II.—Un placenta prævia partiel d'après nature : $\frac{1}{3}$ de grandeur naturelle. Le dessin montre la face interne ; le sillon ombré marque la ligne où le placenta normal attaché dans la zone équatoriale devient placenta prævia s'étendant dans la zone inférieure. Ce sillon correspond avec la ligne de démarcation entre les deux zones, et aussi avec l'équateur de la tête fœtale qui reposait sur le lambeau prævial. (Voir Fig. I.)

J'ai introduit le doigt indicateur pour montrer comment se fait le décollement du lambeau prævial de la zone inférieure. Il est intéressant de noter que la longueur du doigt est justement ce qu'il faut pour pratiquer cette opération.